

# Sotong kurita tersekat dalam kerongkong lelaki Singapura

UM 07/07/23 MIS 39

**SINGAPURA:** Sekumpulan doktor terkejut apabila mendapati hampir keseluruhan sotong kurita tersekat pada kerongkong seorang lelaki selepas pesakit itu mengadu mengalami kesukaran untuk menelan.

Lapor *Daily Mail*, lelaki berusia 55 tahun itu dikejarkan ke hospital selepas menjamu hidangan hidangan laut berkenaan.

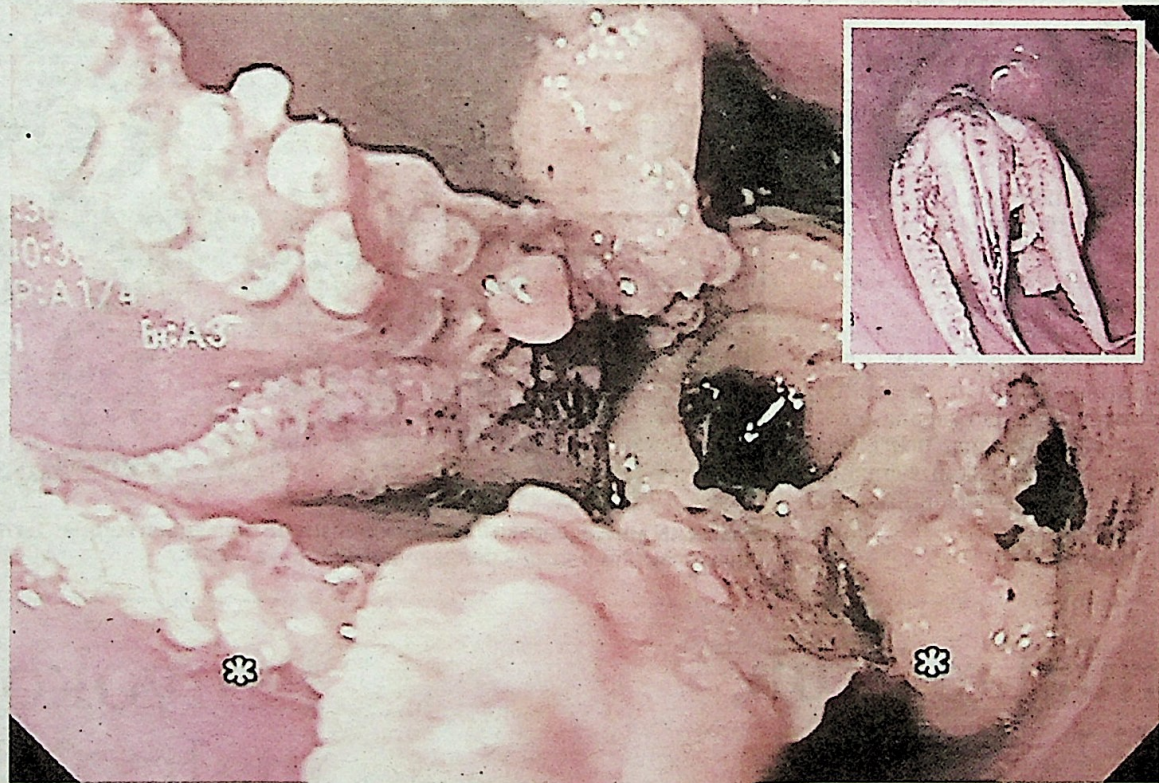
Ketika berada di hospital, pesakit itu memberitahu dia mula muntah sejurus selepas makan sotong kurita tersebut.

Pakar perubatan di Hospital Tan Tock Seng di Singapura segera melakukan imbasan pada bahagian esofagus pesakit.

Beberapa gambar dirakam menunjukkan sotong kurita lengkap dengan penyedutnya, tersekat lima sentimeter (cm) dari saluran gastroesophageal yang menghubungkan bahagian esofagus dan perut pesakit.

Pasukan doktor tidak mempunyai pilihan lain selain melakukan imbasan tomografi dikenali sebagai oesophagogastroduodenoscopy pada pesakit berkenaan.

“Cubaan awal prosedur untuk menolak atau mengeluarkan sotong kurita yang tersekat



**GAMBAR** menunjukkan sotong kurita tersekat pada kerongkong pesakit itu. - AGENSI

itu tidak berjaya.

“Akhirnya, mereka terpaksa menggerakkan endoskop secara berhati-hati melepasi sotong itu untuk ke bahagian perut dan

kemudian membengkok ke belakang.

“Doktor kemudian menggunakan forsep untuk memegang kepala sotong untuk menge-

luarkannya,” jelas laporan.

Pesakit itu pulih segera selepas menjalani prosedur itu dan dibenarkan pulang ke rumah dua hari kemudian.